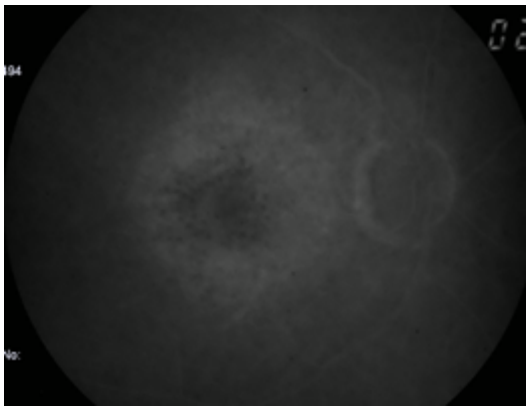

11. TOXICIDADE CORIORETINIANA

11 - TOXICIDADE CORIORETINIANA

- **Hidroxicloroquina**

A Cloroquina e a Hidroxicloroquina são usadas no tratamento da Malária e em colagenoses.
Ocorrem lesões irreversíveis da retina após administração de altas doses e longo prazo.
Importante a detecção precoce e a suspensão do tratamento.
SINTOMAS: Escotomas paracentrais. Com a evolução da doença, ocorre uma diminuição da acuidade visual e nictalopia.
SINAIS: Precocemente não há alterações fundo olho ou há apenas uma mosqueado pigmentar retiniano.
Tardiamente, há um aspecto granular do EPR, com atrofia EPR em maculopatia "olho boi". Estreitamento arteriolar, palidez do disco óptico e degenerescência periférica do EPR.

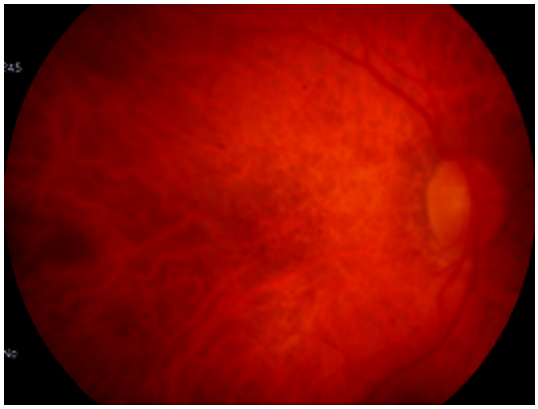
Fig. 11.1 Toxidade a hidroxicloroquina (Retinografia)

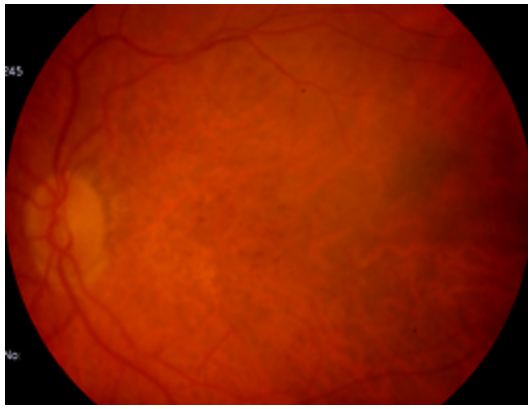
Fig. 11.2 Toxidade a hidroxicloroquina (Retinografia)

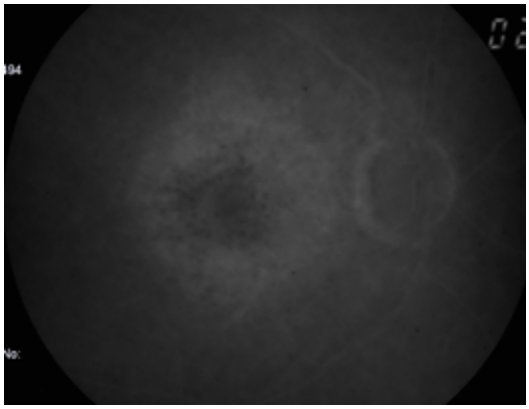
Fig. 11.3 Toxidade a hidroxicloroquina (AF)

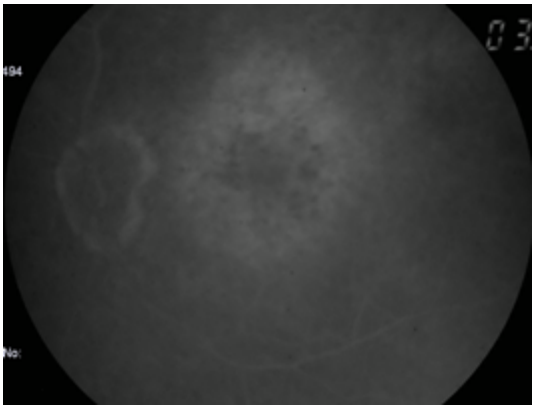
Fig. 11.4 Toxidade a hidroxicloroquina (AF)

- **Cloroquina**

Outras toxicidades retinianas:

- **Cocaína**
- **Metanol**
- **Contraceptivos orais**
- **Monóxido carbono**
- **Heparina**
- **Interferon**
- **Tamoxifen**
- **Topiramate (topamax)**
- **Melleril**
- **Clorpromazina**